

# 症例 検討会

## 抗HER2療法に 抵抗性を示した HER2陽性乳癌



司会 **五味直哉**  
Naoya Gomi

がん研究会明病院  
画像診断部  
<症例提供>



**伊藤良則**  
Yoshinori Ito

がん研究会明病院  
乳腺センター乳腺内科部長



**笹野公伸**  
Hironobu Sasano

東北大学大学院医学系研究科  
病理診断学分野教授



**宮城由美**  
Yumi Miyagi

がん研究会明病院  
乳腺センター乳腺外科副部長

### 症例：50歳台半ば 閉経前女性

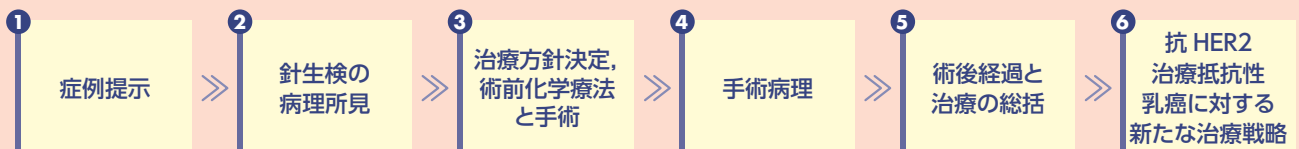
主訴：右乳房腫瘍

現病歴：乳癌検診を10年前より毎年受診。X年X月 検診の触診にて両側乳房腫瘍指摘。マンモグラフィでは異常なし。半年後に右乳房腫瘍を自覚し、がん研有明病院健診センターを受診。マンモグラフィ、超音波で右乳頭下に33mm大の腫瘍を指摘されて要精査となり、がん研有明病院を受診した。

既往歴：子宮筋腫 経過観察中、両側下肢静脈瘤治療

家族歴：乳癌、卵巣癌なし。父：胆管癌 現病死

#### 本検討会の流れ



※記載された薬剤の誹謗をするものではありません。