

エキスパートの 治療法

— 症例から考える —

胃体上部大彎にかかる進行胃癌 の手術法

回答

藤田保健衛生大学総合消化器外科(上部消化管外科チーム)

講師
菊地健司
Kenji KIKUCHI

教授
宇山一朗
Ichiro UYAMA

症例 >>>>

症例 70歳台男性

現病歴 心窩部痛を主訴に来院。上部消化管内視鏡検査を施行したところ、胃上部大彎に3型進行癌を認めた。

所見 図1 A, 1 B: Gastric cancer, U, Gre, cType 3.

図2: CT検査で4Saの位置に10mmのリンパ節が描出された。

手術 胃全摘術, 脾摘術, D2, Roux-en-Y吻合法

病理組織学的診断 Poorly differentiated adenocarcinoma, non-solid type (por2), pN1 (2/45: No. 4sa 1/2, No. 10 1/3), pT3 (SS), ly1, v1, pPMO, pDMO

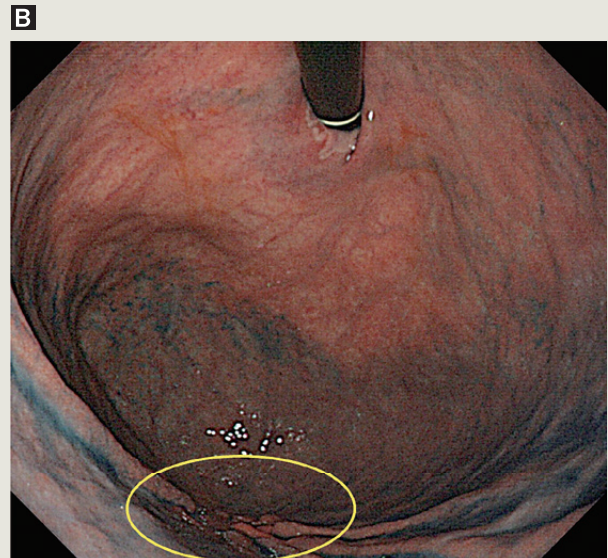
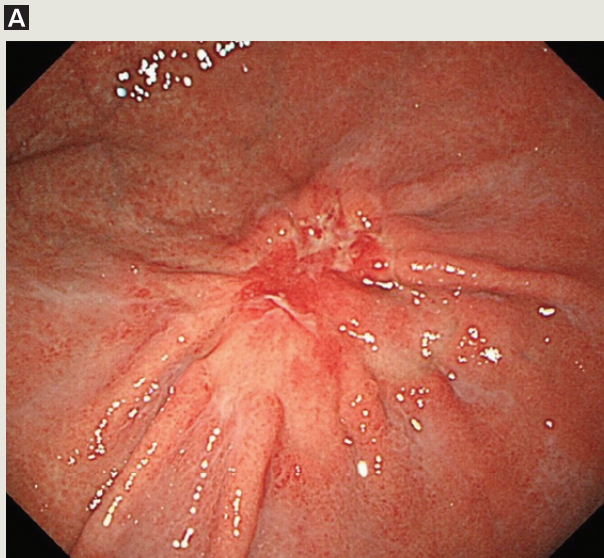


図1 内視鏡所見