

# 皮膚科的診断と治療

十一 英子 国立病院機構京都医療センター皮膚科医長

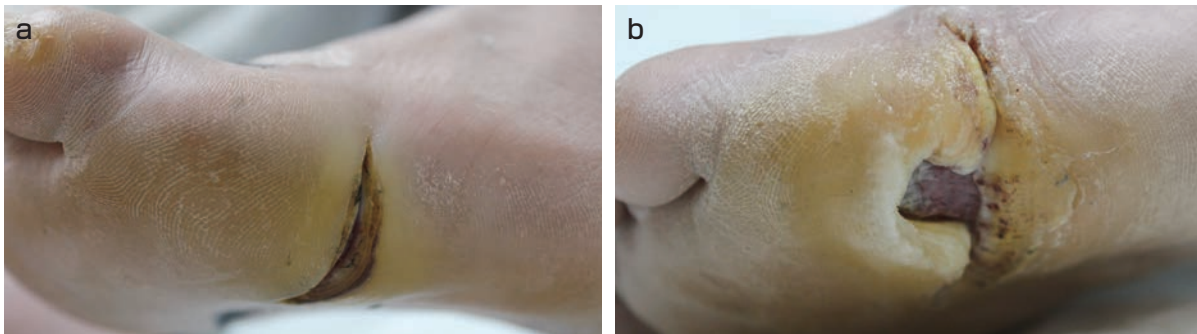


図1 亀裂から細菌感染を起こし足趾切断となった例

a : 足底の深い亀裂。

b : 裸足で工作中、ひっかけてめくれ潰瘍になった。その後細菌感染を起こし、5趾切断となった。

## ◆はじめに

糖尿病足病変は「神経障害や末梢血流障害を有する糖尿病患者の下肢に生じる感染、潰瘍、深部組織の破壊性病変」と定義されている。一口に糖尿病足病変といっても、いろいろな病変から進展して発症するため、糖尿病患者にはそれらの病変に対する治療が必要である。実際、胼胝を自分でけずった数日後にそこから感染を起こし、蜂窩織炎や深部感染症になり、下肢切断にまで至るという例はよくある。最近、抗菌剤内服で様子を見られ、受診時にはすでに骨が融解していて下肢切断が避けられない例が増えている。