マウスのビスホスホネート製剤関連顎骨壊死様病変は，抗がん剤の濃度依存性にその発現が増大する

長崎大学生命医科学域（歯学系）口腔インプラント学分野
佐々木宗輝（助教）・黒嶋伸一郎（准教授）・澤瀬　隆（教授）

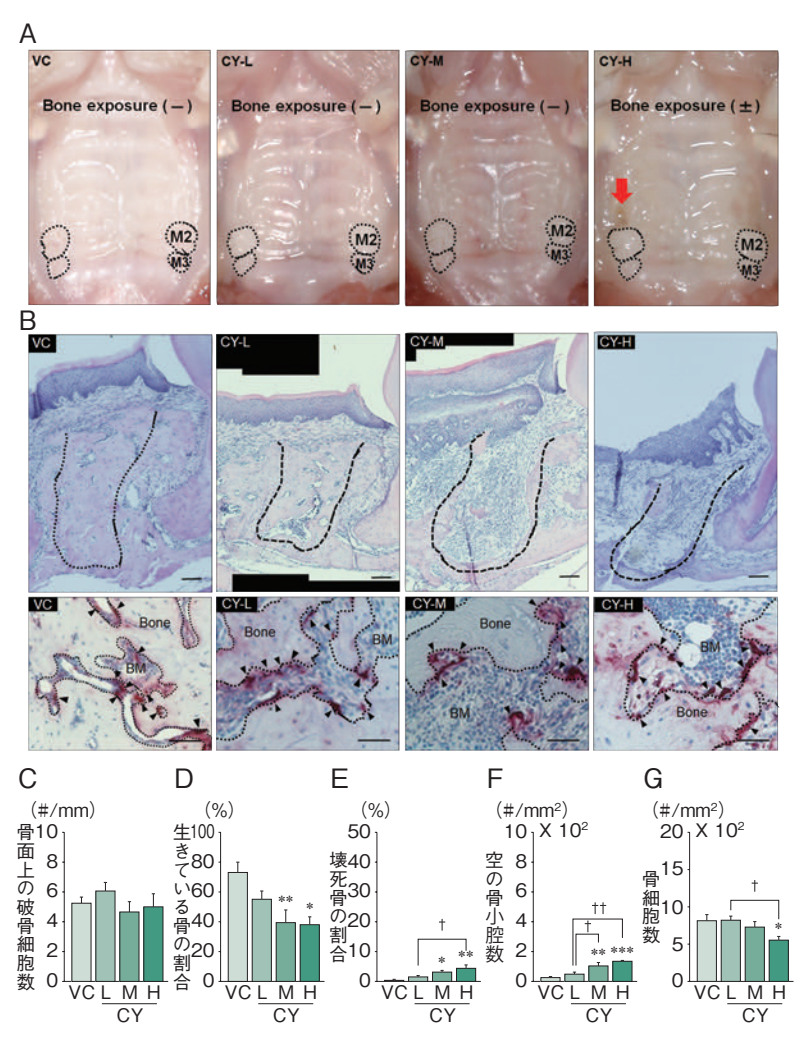

図1　CYの単独投与が抜歯窩治癒に与える影響

A：CY-Hの一部では開放創を認めた（赤矢印）．
B：上顎のH-E染色とTRAP染色の代表組織像．黒い点線は抜歯窩を示す．骨壊死と開放創はほとんど認められなかった．
B，C：骨面上に破骨細胞を認め（黒矢頭），細胞数に有意差はなかった．
D：CY-MとCY-Hでは，生きている骨が有意に減少した．
E：CY-MとCY-Hでは，壊死骨が有意に増加した．
F：CY-MとCY-Hでは，空の骨小腔数が有意に増加した．
G：CY-Hでは，骨細胞数が有意に減少した．
（文献5）より改変引用）

SAMPLE
Copyright(c) Medical Review Co.,Ltd.